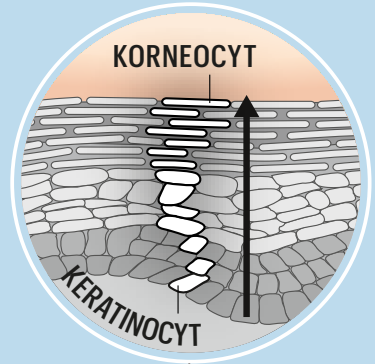
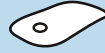

FUNKTIONELL INDELNING

I dag graderas brännskador utifrån om de kräver operation (2b-4) eller inte (1-2a).

KERATINOCYT

Så kallade keratinocyter bygger upp huden. När de vandrar uppåt omvandlas de till platta korneocyter som bildar ett skyddande lager.



1

Smärtsam men ytlig skada, där det inte bildas vätskande blåsor eller ärr. Detta kallas en delhudsskada.

2A

Det bildas blåsor som vätskar sig, men behöver ej opereras. Även detta är en delhudsskada.

2B

Ju djupare skadan är, desto högre risk för infektion och ärr. Den kallas då fullhudsskada.

3

Fullhudsskada där stora delar måste skäras bort, medan mindre kan läka med kraftig ärrbildning.

4

Här skadas även muskler och skelett och den skadade kroppsdelen tas bort.

